PIE DIABÉTICO DIGITAL

La Revista para el profesional del cuidado y tratamiento del pie diabético

SUMARIO

Editorial

Jordi Viadé

Caso Clínico I

La colaboración de la cirugía plástica y la podología
E.Simon Pérez
J.L Rodríguez Mateos
D.Alonso Peña

Caso Clínico II

Ulcera metatarsal complicada con Pie de Charcot agudo y úlcera
J.Viadé Julià
JL.Reverter Calatayud
M. Sabrià Leal

Revisión

Amputaciones en el pie diabético Iª Parte
D.Alonso - B.Bendito
A.Ponton - E.Simón

Entrevista

Dr. Luis Ángel Cuéllar Olmedo

La Imagen

Notícias

Artículos, eventos, libros, cursos, webs

REVISTAPIEDIABETICO

Num.26 Febrero 2016

Editor

Jordi Viadé Julià

Consejo Editorial

Lorenzo R Álvarez Rodríguez
MD., Ph.D.Angiología, Cirugía Vascular y Endovascular.
Hospital de Terrassa - Consorci Sanitari de Terrassa.

Joan Miguel Aranda Martínez
Enfermero de Atención Primaria CAP Sant Llàtzer (Consorci Sanitari de Terrassa).
Miembro directivo de la Sociedad Española de Heridas SEHER.

Matteo Fabbi
Endocrinólogo. Grupo Capio.Hospital General de Catalunya.Barcelona.

Daniel Figuerola Pino
Endocrinólogo. Director Fundació Rossend Carrasco i Formiguera.

Xènia Garrigós Sancristobal
Unitat de Cirurgia Plàstica i Reparadora. Hospital de Terrassa.

Francesc Girvent Montllor
Jefe clínico C.O.T Hospital Parc Taulí Sabadell. Barcelona.

Ivan Julián Rochina
Profesor colaborador. Universidad de Valencia. Facultad de Enfermería y Podología.

Melcior Lladó Vidal
Podólogo. ADIBA. Hospital Universitario Son Espases. Palma de Mallorca.

Didac Mauricio Puente
Jefe clínico Endocrinología y nutrición. Hospital Universitario Germans Trias i Pujol.Badalona.

Josep Michavila Valls
Adjunto Servicio de Radiodiagnóstico. Unidad de radiología intervencionista,
Hospital Universitari Germans Trias i Pujol, Badalona.(Barcelona).

Ricard Pérez Andrés
Servicio de Radiodiagnóstico.
Hospital Universitari Germans Trias i Pujol, Badalona. (Barcelona)

Alfonso Rodríguez Baeza
Catedrático de anatomía y embriología humana.
Facultad de medicina. Universidad Autónoma de Barcelona.

Josep Royo Serrando
Jefe servicio cirugía vascular y endovascular.
Hospital universitario Mútua de Terrassa. Barcelona

Miquel Sabrià Leal
Catedrático de Medicina. Especialista en enfermedades infecciosas.
Hospital Universitari Germans Trias i Pujol, Badalona. (Barcelona)

Jaume Sampere Moragues
Adjunto Servicio de Radiodiagnóstico. Unidad de radiología intervencionista,
Hospital Universitari Germans Trias i Pujol, Badalona.(Barcelona)

Eduardo Simón Pérez
Podólogo especialista en diabetes. Clínica médico quirúrgica Paracelso. Valladolid

Diseño y maquetación

Isometrica Artworks

NORMAS DE PRESENTACIÓN DE MANUSCRITOS

Piediabeticodigital, es una revista con un enfoque multidisciplinar pensada para ser una herramienta útil para el profesional del cuidado y tratamiento del pie diabético. Consta de unas secciones fijas y otras variables en función de los manuscritos aceptados para su publicación.
Acepta para su publicación on-line trabajos originales, originales breves, artículos de revisión y cartas al director.
La revista , tendrá una periocidad cuatrimestral: enero, mayo y septiembre.
Las publicaciones aparecidas no podrán ser reproducidas total parcialmente sin permiso de la revista.
Se puedeconsultar el contenido de números anteriores en www.revistapiediabetico.com

Aspectos formales del manuscrito

- Envío de originales
- Se acepta para publicación trabajos escritos en castellano y en inglés.
- Los manuscritos deben ser originales y no ser presentados a otra publicación; se enviarán al correo electrónico: en formato Word; las figuras o imágenes se enviarán en formato jpg.

Tipos de publicaciones:

- Originales: Trabajos relacionados con cualquier aspecto de Pie diabético surgidos de investigación básica o de estudios clínicos.
- Revisión: Revisiones de literatura sobre las subespecialidades de Pie diabético
- Caso clínico u original breve: De la misma naturaleza de los originales que por la concreción de sus objetivos o resultados pueden ser publicados de forma menos extensa.
- Formación continuada: Sección dedicada a la puesta al día sobre la especialidad.
- Carta de presentación: Todos los trabajos deben ir acompañados de una carta de presentación que indique:
  1/ La sección de la revista en la que se desea publicar el trabajo;
  2/ la explicación de cual es la aportación original y la relevancia de trabajo;
  3/ la declaración de que el manuscrito es original y no se encuentra en proceso de evaluación en otra revista científica;
  4/ identificación de todos los autor/es del trabajo incluyendo nombre completo, apellidos, dirección postal, centro de trabajo y departamento o subsección; teléfono, y correo electrónico del autor responsable de la correspondencia.

Estructura de los trabajos

- Resumen: Se presentará al principio del documento con una extensión de 250 palabras aproximadamente. Irá seguido de un máximo de 5 palabras clave ordenadas alfabéticamente que describan el contenido del manuscrito, se recomienda utilizar los términos incluidos en el Medical Subject Headings del Medline.
- Texto principal: los originales seguirán la estructura IMRYD (Introducción, Material o Métodos, Resultados y Discusión o Conclusiones o para las revisiones Introducción, Desarrollo y Conclusiones).
- Referencias bibliográficas: se numerarán consecutivamente en superíndice y números arábigos dentro del texto, se listarán correlativamente al final del artículo. Se seguirá el estilo Vancouver.

Se citaran todos los autores si son seis o menos, si son siete o más; citar solo los seis primeros y et al. Los títulos de las revistas se abreviaran según las normas de Medline.

Ejemplos de referencias:

Artículo de revista: M. Balsells, J. Viadé, M. Millán, J.R. García, L. García-Pascual, C. del Pozo, J. Anglada.
Prevalence of osteomyelitis in non-healing diabetic foot ulcers: usefulness of radiologic and scintigraphic findings.
Diab Res Clin
Pract 1997; 38: 123-127.
Libro: Viadé,J; Pie Diabético “Guía práctica para la evaluación, diagnóstico y tratamiento” Editorial Panamericana. 2006
ISBN: 84-7903-405X
Capitulo de libro: L. García, M. Millán, C. del Pozo. Neuropatia diabètica.
En: Associació Catalana de Diabetis, ed. Diabetes
Mellitus, 1a. ed. Barcelona: Edicions El Mèdol, 1996:507-526.

Página en internet:
Buscador de revistas médicas en Internet. Granada: Departamento de Histología. Univeridad de Granada
[actualizado 30 octubre 1998; citado 3 noviembre 1998] Disponible en:
Articulo de revista en formato electrónico:
Berger A, Smith R. New Technologies in medicine and medical journals. BMJ [edición electrónica]. 1999 [citado 14 enero 2000];319:
[aprox 1 pág.]. Disponible en:

Tablas: deben ir numeradas de manera consecutiva, en el mismo orden que son citadas, las tablas no deben contener líneas interiores ni horizontales ni verticales.
Las explicaciones se deben incluir en nota a pie de tabla explicando todas las abreviaturas inusuales.

Agradecimientos: Se reseñaran las aportaciones que no pueden ser consideradas autoría.

Editorial

En la revista de octubre, comentaba que la implantación de unidades o equipos específicos de pie diabético, en este último año estaba aumentando de forma importante pero no había un plan formativo para estos profesionales que se interesan por una parcela tan importante y a la vez tan compleja como es el tratamiento del pie diabético. No puede haber error más grande que tratar a un paciente con ulcera en el pie de forma unilateral y ello desafortunadamente ocurre con frecuencia.

Aprovechando que existe este interés creciente por la formación de unidades o equipos de atención al pie diabético, debemos de instar a sus responsables que estas deberán tener un mínimo de profesionales para dar la atención requerida a estos pacientes, no vale lo que ya estamos acostumbrados en que ante la falta de algún/os miembros en el equipo, estos son sustituidos por otros que no tienen la formación ni habilidades para ello. Otro aspecto a tener en cuenta es la ubicación puesto que no deben tener todos los hospitales unidades o equipos de pie diabético, sino que hay organizar a la población y su hospital de referencia. Es deseable que a esta patología del pie diabético tenga la importancia que realmente merece, pero no debemos caer en la trampa de querer formar equipos “parche” en donde quede diluida la multidisciplinariedad y experiencia dos conceptos que deben ir juntos como los pies.

Una mala noticia, pues el pasado 4 de diciembre falleció de forma súbita el Dr. Jordi Asunción Márquez, cirujano especialista en pie y tobillo, miembro del equipo editorial, y con el que había una estrecha colaboración desde hacía más de 20 años. Todos los profesionales que formamos el colectivo del pie sentimos esta gran pérdida. Descanse en paz.

Jordi Viadé,
Editor



Prontosan®

La solución para la limpieza y descontaminación de heridas de pie diabético

Línea directa
Llamada gratuita
900 300 023

- Preparación del lecho de la herida
- Control de la infección
- Reducción de tiempos de cicatrización

B|BRAUN
SHARING EXPERTISE

B. Braun Medical, S.A. | División DPM | Ctra. de Terrassa, 121
08191 Rubí (Barcelona) | Tel. 93 586 62 00 | Fax 93 588 10 06
www.bbraun.es

La colaboración de la cirugía plástica y la podología

Simón Pérez E (1) ; Rodríguez Mateos J.I (2).; Alonso Peña D (2).
(1) Podólogo. Clinica Paracelso Valladolid (2) Cirujano plástico Hospital Rio Hortega. Valladolid

Introducción

El pie diabético es una de las complicaciones crónicas de la diabetes que suponen una mayor carga económica y social. Cada año, en el mundo, 4 millones de diabéticos desarrollan una úlcera en el pie; siendo España el segundo país del mundo con más amputaciones de miembros inferiores por causa de la diabetes tipo 2.
Por ello la colaboración entre diferentes especialidades, conlleva a una excelencia en el tratamiento y a una disminución en el número de amputaciones. En el caso que describimos a continuación es un claro ejemplo de las ventajas que se consiguen con la contribución de las diferentes especialidades implicadas en el tratamiento del paciente diabético con ulcera en el pie que no debemos de olvidar que debe ser siempre realizado mediante un abordaje multidisciplinar lo más amplio posible.

Caso clínico

Paciente de 67 años, diabético tipo 2 de 14 años de evolución en tratamiento con hipoglucemiantes orales. Polineuropatía diabética con ausencia de sensibilidades, pulsos palpables a nivel de pedio y tibial posterior en ambos pies. Índice tobillo brazo de 0,8.
Acude a consulta con úlcera en la cabeza del cuarto metatarsiano del pie derecho con importante celulitis a nivel del dorso y la planta. (Fig. 1-2)

Fig.1

Fig.2

Se decide ingresar al pautándose 4 g de piperacilina/0,5 g de tazobactam administrados cada 8 horas via intravenosa. Se realiza desbridado quirúrgico en dos tiempos. (Fig. 3-4)

Fig.3

Fig.4

Para intentar acortar los plazos de curación se consulta con el servicio de cirugía plástica que decide realizar un injerto para cierre por tercera intención a nivel dorsal. (Fig. 5-8)

Fig.5

Fig.6

Fig.7

Fig.8

Recibió el alta debiendo seguir controles semanales en la consulta de podología y cirugía plástica. Debido a la morfología metatarsal resultante se advirtió al paciente de la posible sobrecarga a nivel de la cabeza del tercer metatarsiano, (Fig. 9) por transferencia de presión y que para evitarlo tendría que seguir de forma estricta las atenciones preventivas así como la utilización de un soporte plantar para conseguir descargar la zona con mayor carga.

Fig.9

Fig.10

Durante los tres primeros meses siguientes al alta, el paciente acudía de forma regular a la consulta de podología, pero a partir del tercer mes, comenzó a espaciar las visitas hasta que a los 10 meses acudió de forma urgente por úlcera (Fig. 10) a nivel de la tercera cabeza metatarsal de dos semanas de evolución. Test de contacto óseo positivo,(Fig.11) radiografia simple dorso plantar compatible con osteomielitis. Cultivo, pseudomona aureginosa. Se decidió, junto al cirujano plástico realizar bajo anestesia local y por vía dorsal ostectomia de la cabeza del tercer metatarsiano. Se prescribió ciprofloxacino 759mg/12h durante 4 semanas. Tras un postoperatorio sin incidencias , el paciente comenzó a deambular (5 días) aplicando fieltro adhesivo y curas con Polihexanida solución (Fig.12-13) hasta la total cicatrización de la ùlcera.

Fig.11

Fig.12

Fig.13

En la radiografía post-operatoria (Fig.14), se observa la sección realizada en la cabeza del tercer metatarsiano. Fue alta definitiva al cabo de un mes y medio. (Fig.15-16).Se confeccionó nuevo soporte plantar, para adaptar la descarga a la nueva situación y se incidió en la necesidad de realizar controles frecuentes en la consulta de podología.

Fig.14

Fig.15

Fig.16

En esta ocasión se informa al paciente de que con la morfología del pie que presenta, biomecánicamente existe la posibilidad de sobrecarga la articulación metatarso-falangica del 5º metatarsiano. Durante 3 años el paciente sigue las pautas propuestas aún así en contadas ocasiones presentó algún flictena que se solucionó con descarga de fieltro adhesivo de 1 cm y cura tópica (povidona yodada). (Figs. 17-19)

Fig.17

Fig.18

Fig.19

En un periodo estival el paciente se descuida y pospone varias fechas su consulta.
Nos llama de urgencia al presentar dolor en el pie, con celulitis perilesional y febricula. (Fig.20)

Fig.20

Se realizó desbridamiento, observándose necrosis ósea por lo que se decidió realizar ostectomia de la cabeza del 5º metatarsiano, dejando un drenaje dorsal durante 48 horas. Se pautó antibiótico empírico v/o (Ciprofloxaciono 500 mg 1/12h + Clindamicina 300mg 1/6h). La evolución fué satisfactoria dando de alta al paciente en 3 semanas. (Figs.21-24)

Fig.21

Fig.22

Fig.23

Fig.24

Conclusiones

La mejora en la atención al paciente diabético se basa en tres pilares:
La formación e implicación de los profesionales sanitarios.
Atención inter y multidisciplinar.
Elaboración de programas que establezcan la estrategia de atención del Pie Diabético.
Todo ello debe ir acompañado de la colaboración de los pacientes en seguir de forma estricta las pautas que le indican los profesionales sanitarios, para ello los pacientes deberían de recibir una amplia formación la enfermedad y sus posibles complicaciones.

Bibliografía

1. Samaniego Ruiz, M J; Aranda Martínez, J M. El trabajo multidisciplinar: la estrategia de atención del pie diabético. www.revistapiediabetico.com .Núm. 22. pág. 4-6. 2014

2. Viadé J. Pie diabético guía práctica para la prevención, evaluación y tratamiento. 1ªed. Madrid: Editorial Médica Panamericana.2006

UAB
Universitat Autònoma de Barcelona

Universitat Autònoma de Barcelona > Estudiar > Masters y Postgrados > Masters y postgrados propios > Medicina > Máster en Diagnóstico y Tratamiento del Pie Diabético

Máster en Diagnóstico y Tratamiento del Pie Diabético

Presentación

Se trata de un máster con el que el estudiante adquiere la formación necesaria en todos estos aspectos que conforman el manejo y tratamiento del pie diabético.
La diabetes, es una enfermedad de gran prevalencia en la sociedad occidental. Los costes sanitarios que provoca son los más altos entre las enfermedades crónicas, debidos en su mayoría a la elevada morbilidad y mortalidad asociados a la enfermedad vascular. El llamado síndrome del pie diabético, es una enfermedad de etiopatogenia mixta donde intervienen tres factores principales: la vasculopatía, la neuropatía y la infección. Últimamente se ha visto la necesidad de disponer de equipos multidisciplinares para el tratamiento del Pie Diabético. En este sentido el hospital Germans Trias i Pujol, dispone de un equipo de profesionales integrados en una Unidad del Pie Diabético, de gran prestigio a nivel del estado. Desde la experiencia acumulada en los últimos años se ha visto la posibilidad de ofrecer un programa de formación para profesionales de ciencias de la salud que en un futuro se quieran dedicar al tratamiento de la patología del pie diabético. La finalidad fundamental de este programa y de las Unidades de Pie Diabético en general es: disminuir el número de amputaciones secundarias a esta patología.

Leer más

Objetivos

Alcanzar un grado de conocimientos sobre todos los aspectos que inciden y conforman el pie diabético, desde la biomecánica, la exploración, pautas de tratamiento y prevención.

Requisitos de acceso

Título de Diplomado / Grado o Licenciado / Grado en cualquiera de las titulaciones en Ciencias de la

Requisitos de acceso

Título de Diplomado / Grado o Licenciado / Grado en cualquiera de las titulaciones en Ciencias de la Salud

Salidas profesionales

Las salidas profesionales, van desde ser el referente dentro de un equipo de atención primaria a formar parte de equipos multidisciplinares de ámbito hospitalario o de práctica privada.

Máster propio UAB
1ª Edición
Plazas: 30
Orientación: Profesional
60 ECTS

Código del estudio: 3467/1

Precio: 3960 €
Ver el detalle del precio

Modalidad Presencial
Lugar: Hospital Universitari Germans Trias i Pujol, Ctra. Canyet s/n 08916 Badalona
Fechas: del 01/10/2015 al 30/09/2016

Idioma de docencia:
Castellano (50%), Catalán (50%)

Centros responsables:
Departamento de Medicina
Centros colaboradores:
Hospital Germans Trias i Pujol
Departamento de Medicina
Centros colaboradores:
Hospital Germans Trias i Pujol

Título que se obtiene:
Master en Diagnóstico y Tratamiento del Pie Diabético

Inscríbete en el máster

http://masterpiediabetico.uab.cat

Ulcera metatarsal complicada con Pie de Charcot agudo y úlcera

Viadé Julià Jordi, Reverter Calatayud Jorge L, Sabrià Leal Miquel.
Equipo Multidisciplinar de Pie Diabético. Servicio de endocrinología y Nutrición.
Hospital Germans Trias y Pujol. Badalona (España)

Paciente diabética tipo 1 pluricomplicada con polineuropatía, retinopatía, vasculopatía, dislipemia en tratamiento con estatinas, hipotiroidismo en tratamiento substitutivo, fibromialgia en tratamiento con ISRS e HTA.
Amputación del 3er dedo pie derecho hace 3 años por infección.
Acudió a la Unidad de Pie Diabético (UPD), derivada desde cirugía vascular por ulcera en la cabeza y base del primer dedo del pie derecho de tres meses de evolución (Fig.1- 2)

Fig.1

Fig.2

La causa de la úlcera era por el uso indebido de calzado. A la exploración presentaba sensibilidad palestésica, barestésica, táctil, dolorosa y térmica ausentes. Pulsos pedios y tibiales posteriores presentes. Pies cavos. Se realizó radiografía simple (Fig.3), en donde no se observaron imágenes sugestivas de osteomielitis.

Fig.3

Se realizó exéresis de las zonas hiperqueratósicas circundantes, asepsia y aplicación de descarga de fieltro adhesivo de 1 cm de grosor, (Fig.4), y se pautó cura tópica diaria con Polihexanida solución. Al ser una paciente de alto riesgo, se insistió en todas las normas propias de un pie de riesgo (sobretodo el calzado) para evitar la re ulceración.

Fig.4

Con el tratamiento prescrito, evoluciono correctamente (Fig.5), acudiendo a control cada semana, pero en la que había de ser la última visita (7ª semana), la paciente indicó que en pie izquierdo, tenía una pequeña herida, desde hacía unos tres días. Su exploración mostró úlcera a nivel de la 3ª cabeza metatarsal cara plantar con signos de infección local y exudación serosa (Fig. 6).

Fig.5

Fig.6

Realizamos test de contacto óseo que fue negativo. En la radiografía simple, no se observaron imágenes sugestivas de osteomielitis. Fórmula metatarsal índex mínux, aumento de la cortical del segundo y tercer metatarsiano compatible con sobrecarga de dichos radios. En el cultivo microbiológico, se observaron abundantes colonias de microorganismos resistentes a cefalosporinas y otros antibióticos betalactámicos, enterobacter cloacae. BLEA, ulcera; Se prescribió tratamiento con Cotrimoxazol durante 4 semanas. A nivel local se aplicó fieltro de descarga en forma de "U" (Fig.7) de 1,5 cm de grosor y cura tópica como Polihexanida.

Fig.7

El efecto de descarga fue insuficiente debido a que se trataba de un pie cavo, y el exceso de verticalidad de los metatarsianos, anulaba el efecto del fieltro y como consecuencia la ulcera no evolucionaba correctamente, ante ello, se valoró la posibilidad de realizar osteotomías oblicuas de las cabezas metatarsales 2ª, 3ª y 4ª (Fig.8) para reequilibrar la hiperpresión en el antepié y así poder curar la ulcera.

Fig.8

Se realizó la intervención utilizando técnicas de mínima incisión (Fig.9) consiguiendo que al cabo de 10 días (Fig. 10) la reducción de la úlcera considerable. La paciente debía de apoyar el pie sin ningún tipo de descarga, para lograr una correcta consolidación, solo con un vendaje en la zona metatarsal. Al cabo de 4 semanas la ulcera curó completamente (Fig.11), aunque se recomendó seguir utilizando el mismo vendaje (crepé) en la zona metatarsal durante 4 semanas y calzado ancho, debiendo seguir controles en la UPD cada dos semanas. El aspecto del pie estaba dentro lo que consideramos "normal" aunque persistía un ligero edema residual frecuente después de realizar la cirugía. (Osteotomía oblicua)

Fig.9

Fig.10

Fig.11

El estudio baropodométrico (Fig.12) también se podría considerar dentro los parámetros de normalidad, excepto la presencia de unos pequeños picos de presión, propios de los pies cavos, y que con unos soportes plantares se debería de compensar.

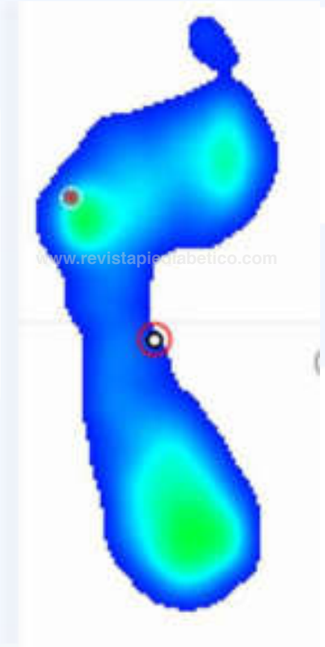

Fig.12

A los dos meses de la intervención se realiza radiografía de control, (Fig.13) evidenciándose un retraso considerable en la consolidación de las osteotomías. Se recomendó, seguir con venda elástica metatarsal (cincha) diurna y evitar las caminatas prolongadas. Se citó a la paciente en dos semanas y la sorpresa fue que el edema del pie no solo persistía sino que había aumentado así como la temperatura dérmica.

Fig.13

Mediante un termómetro de infrarrojos comprobamos que la temperatura dérmica era superior a 4º con relación al pie contra lateral (Fig.14).

Fig.14

Realizamos radiografía (Fig.15) y observamos signos de neuroartropatía a nivel articulación cuneo metatarsal (1er y 2º metatarsiano). Se solicitó SPECT-TC (Fig.16) en donde las imágenes obtenidas fueron compatibles con neuroartropatía de Charcot (NAC) en fase incipiente (aguda).

Fig.15

Fig.16

Se realizó vendaje compresivo con venda de crepe como protección e inmovilización con bota tipo Walker (24h) durante 4-6 meses, y se prescribió ácido alendrónico 70 mg, 1 comprimido por semana durante 6 meses.
Al cabo de un mes del diagnóstico de Neuroartropatía de Charcot en el estudio baropodométrico, se observaba un aumento del apoyo en la zona central del pie (Fig.17), y en las radiografías en carga, (Fig.18-19) ya se observaba destrucción a nivel de la articulación de Lisfranc.

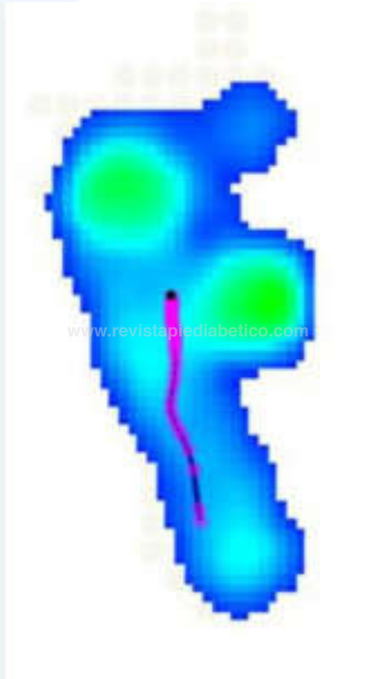

Fig.17

Fig.18

Fig.19

A cabo de cuatro meses la temperatura y el edema se habían normalizado y la paciente pedía sustituir el Walker por plantilla y calzado. Debido a la insistencia de la paciente se le autorizó a utilizar soportes plantares ,calzado con ancho especial y deambulación progresiva.
A las dos semanas de utilizar los soportes plantares y un tipo de calzado (no prescrito), tuvo que acudir a urgencias, por dolor en el pie izquierdo, fiebre de cuatro días de evolución, con celulitis(Fig.20).

Fig.20

La paciente presentaba úlcera dorsal a nivel articulación metatarso falángica primer metatarsiano a causa de fractura por sobrecarga. Inició tratamiento empírico con Vancomicina 500mg/12h ev + Levofloxacino 500mg/24h ev.
En los hemocultivos extraídos se obtuvo el crecimiento de un Staphilococcus aureus, MRSA: Se cambió el tratamiento a Linezolid ev (y suspendiendo Vancomicina). A pesar del cambio de tratamiento, la paciente persistía febril y hemodinámicamente inestable, hipotensa y anúrica. Tras seis días de tratamiento antibiótico con Linezolid y persistiendo la paciente febril y con inestabilidad hemodinámica, se decidió iniciar tratamiento con Daptomicina a dosis de 10 mg/Kg/día en sinergia con Rifampicina.

Con el nuevo tratamiento antibiótico, la paciente mejoró progresivamente, tanto a nivel analítico como clínico, resolviéndose la insuficiencia renal, pero la evolución del pie no era completamente satisfactoria, hasta que se decidió realizar desbridamiento quirúrgico, (Fig.21) y legrado de la articulación metatarso falángica del primer radio. Siguió curas tópicas con Polihexanida y Povidona (alternos) hasta la total curación que ocurrió a las cinco semanas. Recibió el alta hospitalaria, debiendo seguir con vendaje semi compresivo y utilizar el Walker para deambular.

Fig.21

Pero aquí no finalizaron las complicaciones ya que al cabo de un mes y a causa de una rugosidad en el vendaje apareció una nueva úlcera con celulitis periulceral y pequeño absceso a nivel escafoides que hubo que drenar (Fig. 22-23), realizar nuevo cultivo, prescribir antibióticos, (Levofloxacino 750 mg/24h durante 6 semanas) curas e incluso extracción de un secuestro óseo, (Fig. 24) para lograr la resolución.

Fig.22

Fig.23

Fig.24

Actualmente, hace 4 meses el pie se encuentra estable (Fig. 25) y sin úlceras. El estudio dinámico podobarométrico, muestra la ausencia de arco plantar (Fig. 26) .

Fig.25

Fig.26

Se han realizado soportes plantares combinando materiales de diferentes densidades para conseguir a la vez descarga y máxima amortiguación. (Fig.27) El tipo de calzado recomendado en este caso es de ancho 20. (Fig.28)

Fig.27

Fig.28

Linovera® emulsión

Prevención úlceras vasculares y Pie diabético

- Alta concentración AGHO (Ac. Linoleico superior al 60%)
- Aloe Vera
- Centella Asiática
- Gingko Biloba
- Envase "Airless" Anticontaminación

B|BRAUN
SHARING EXPERTISE

B. Braun Medical, S.A. | División OPM | Carretera de Terrassa, 121 | 08191 Rubí (Barcelona)
Tel +34 93 586 62 00 | Fax +34 93 699 63 30 | www.bbraun.com

Amputaciones en el pie diabético Iª Parte

David Alonso Peña, Beatriz Bendito Guilarte, Alejandro Ponton Cortina, Eduardo Simón Pérez
Servicio de Cirugía Plástica. Hospital Universitario "Río Hortega" (Valladolid)

Introducción

El número de amputaciones menores o mayores que anualmente se realizan en nuestro país es elevado. A pesar de los cambios en nuestros hábitos sociales, la mejora del estado de bienestar, el acoso por parte de las autoridades al hábito de fumar, las mejoras sanitarias y el avance de las técnicas médicas y quirúrgicas, a fecha actual son demasiados los pacientes que sufren la pérdida de parte o la totalidad del pie, siendo la diabetes uno de los factores implicados en este problema.

Los pacientes con diabetes presentan un mayor riesgo de amputaciones en miembros inferiores debido a complicaciones vasculares e infecciosas. Muchos son los factores que han sido considerados como potenciales predictores de la necesidad de amputación de miembro inferior, tales como el sexo, la edad, la duración de la diabetes, la enfermedad vascular periférica o neuropatía, el incorrecto control glucémico o las complicaciones renales. Dilucidar los parámetros predictores de los distintos tipos de tratamientos del pie diabético es una tarea de gran valor ya que favorecerá la disminución de amputaciones innecesarias con el coste que suponen no solo al paciente sino al sistema sanitario.

Principios básicos de amputación

La amputación puede realizarse en uno o dos tiempos:

-Amputaciones en dos tiempos: en un primer momento se realiza el desbridamiento tangencial y la amputación de los tejidos no viables y posteriormente, una vez que la infección ha sido controlada y han disminuido los parámetros inflamatorios, se realiza el cierre de la herida (Figs. 1 y 2).

www.revistapiediabetico.com

www.revistapiediabetico.com

Figs. 1 y 2: Amputación en dos tiempos. Inicialmente se extirpa el tejido necrosado e infectado y en una segunda intervención se reconstruye la zona.

-Amputación en un tiempo: tras el desbridamiento y la amputación se realiza el cierre y la conformación del muñón de amputación en un mismo tiempo (Figs. 3 y 4). Este método debe evitarse en pies diabéticos con infección grave del antepié y en pacientes con comorbilidades graves. Ha demostrado tener peores resultados en cuanto a cicatrización primaria y posibilidad de infección del muñón de amputación. Sin embargo, presenta ciertas ventajas frente a la amputación en dos tiempos como la disminución del tiempo hospitalario, la reducción de la morbimortalidad derivada de una segunda intervención quirúrgica y la disminución del dolor asociado a las curas y cambios de vendaje cuando el muñón está abierto.

Figs. 3 y 4: Amputación digital en un tiempo quirúrgico

A la hora de elegir el nivel de amputación hay que considerar los territorios vasculares viables, mantener la mayor estabilidad en el muñón resultante, preservar la mayor longitud que aporte funcionalidad, … y todo ello con un bajo riesgo de posibles fracasos que nos pudieran obligar a nuevas intervenciones. Cuanto más distal sea la amputación mas estabilidad podremos conseguir y menos efectos secundarios en el miembro afecto, pero en este tipo de pacientes siempre es necesario encontrar el equilibrio.

Niveles de amputación

1-Amputación uni o pluridigital:

Con frecuencia es bastante bien tolerada por el paciente, puede realizarse con anestesia local sin excesivas molestias ni complicaciones y permite volver a corto-medio plazo a las actividades cotidianas. Incluso estéticamente pueden lograrse resultados que hagan poco perceptible la ausencia de uno de los dedos (Figs. 5 y 6). Cuando el primer dedo es el afecto, la situación puede cambiar, debido a la importancia del mismo en la propulsión del paso y a la modificación en el reparto de cargas. La amputación radial del primer dedo altera en gran medida el mecanismo de la zancada y se produce ulceración en alrededor del 60% de pacientes, a diferencia de la amputación radial de los otros dedos. En estos casos algunos autores prefieren realizar una amputación transmetatarsiana.

Figs. 5 y 6: Amputación de dedo con discreta repercusión estética

Casi todas las incisiones que no produzcan tensión sobre el extremo de la falange seccionada pueden ser válidas. Lo más simple es realizar una incisión cutánea en raqueta, seccionando después los tendones flexores y extensores y dejando que se retraigan. Se puede desarticular la cápsula con un bisturí del 15 y eliminar el cartílago articular ya que es avascular y esta circunstancia puede dificultar la correcta eliminación de los gérmenes que pudieran existir.

La amputación aislada del segundo dedo completamente o parcialmente produce hallux valgus con mucha frecuencia por lo que es preferible en este dedo realizar una amputación radial. Dicha amputación radial es de gran utilidad en aquellos casos en los que se haya desarrollado mal perforante plantar secundario a úlcera por neuropatía diabética asociada a osteomielitis de la cabeza del metatarsiano. Hay que tener en cuenta que, amputaciones radiales múltiples pueden estrechar mucho el pie y producir inestabilidad por aumento excesivo de carga en los metatarsianos restantes. En ese caso es preferible realizar una amputación transmetatarsiana.

2- Amputaciones radiales:

Consideradas en ocasiones como una solución de menor calidad, debido a la afectación de las arcadas plantares y el desequilibrio de fuerzas que conllevan cuando se soporta carga, pueden resultar de gran utilidad en determinadas circunstancias. Pueden verse implicados radios mediales (Fig.7), centrales o laterales (Figs. 8 y 9). La elección de alguna de estas técnicas debe tenerse en consideración frente al resultado habitualmente estable de una amputación transmetatarsiana

Figs. 7: Paciente candidato a amputación del primer radio, al ser éste el únicamente afectado

Figs. 8 y 9: Amputación de radios laterales

3- Amputación transmetatarsiana:

Apropiada para aquellos pies diabéticos que solo afecten al antepie ya que permite mantener toda la estética de la extremidad, calzar zapatos corrientes y realizar una zancada considerada como normal.
En ocasiones, tras el fracaso en las amputaciones multidigitales, el nivel transmetatarsiano es el ideal para dar durabilidad y estabilidad al resultado sin excesivo imparto funcional (Figs. 10-13).

Figs. 10 y 11: Amputación de radios laterales

Figs. 12 y 13: Amputación de radios laterales

La amputación transmetatarsiana puede tener dudosa indicación en situaciones en las que el paciente diabético presenta una gran deformidad del mediopie y retropié que pudieran comprometer la estabilidad de la pisada.

La incisión se inicia en un punto medial a la cabeza del primer metatarsiano y transversalmente por el dorso del pie hasta alcanzar lateralmente la cabeza del quinto metatarsiano. Sucesivamente, se extiende en la zona plantar por la base de las primeras falanges creando un colgajo plantar para el cierre cutáneo final. Se dividen los tendones extensores y el periostio con el hueso a nivel de la cabeza de los metatarsianos pero con un ángulo de unos 40º ya que esto favorece el levantamiento del pie durante la deambulación. Finalmente se realiza el cierre en dos planos, la fascia y la piel.

Dr. Luis Ángel Cuéllar Olmedo

Hoy nos desplazamos a Valladolid, (España) para entrevistar al Dr. Luis Ángel Cuéllar Olmedo, especialista en Endocrinología y Nutrición: Actualmente es el Jefe de Servicio de Endocrinología y Nutrición del Hospital Río Hortega de Valladolid, profesor asociado del departamento de Nutrición de la Facultad de Medicina de Valladolid.
Miembro de varias Sociedades científicas de Endocrinología y Nutrición.
He realizado varias publicaciones, artículos de libros y ponencias en el tema de Nutrición y Diabetes.
Por: Eduardo Simón Pérez

Buenas tardes Dr.

¿Cuántos años lleva dedicado al tratamiento de pacientes con diabetes?

Hace unos 25 años

En todos estos años, cuales son los cambios, con relación al tratamiento, que considera más relevantes?
La formación de los diabéticos para conseguir su participación activa en el tratamiento de la enfermedad a través de la educación diabetológica.
Por otro lado resalta la introducción de nuevas insulinas (análogos de insulina) con farmacocinética que puede simular la secreción fisiológica de insulina con menor riesgo de hipoglucemia. Además se ha ampliado de forma amplia y eficiente el uso de nuevos fármacos para el tratamiento de la Diabetes mellitus tipo 2: Incretinas (Inhibidores de la dipeptidil peptidasa 4 y análogos del GLP-1), Inhibidores de la reabsorción tubular de glucosa (ISGLT-2); ambos grupos son eficaces en el descenso de la HbA1c, con bajo o nulo riesgo de hipoglucemia y no ganancia o pérdida de peso. Así mismo no podemos olvidar la múltiple y potente medicación para el tratamiento de la dislipemia y la hipertensión arterial.

¿Cómo valora el momento actual de la enfermedad y de los enfermos? (en cuanto a sus controles, auto cuidado y conocimiento de la enfermedad)

Aunque todavía estamos lejos de conseguir un control adecuado de la glucemia, valorado por HbA1c, Colesterol y Tensión arterial, la implicación del paciente en el tratamiento-gestión de la enfermedad tras el aprendizaje y formación en hábitos higiénico-dietéticos (lucha principalmente contra la obesidad) y tratamiento a través de la educación diabetológica (autocontrol) y como vimos anteriormente la ampliación de las modalidades de tratamiento farmacológico no hace ser optimistas en cuanto al futuro farmacopea.

¿Qué representa para un médico endocrinólogo el PIE DIABÉTICO?

En resumen una preocupación a la que dirigimos todos nuestros esfuerzos para principalmente la prevención a través de formación en los cuidados del pie diabético además de la exploración de forma regular del pie en sus vertientes vascular y neurógena para la detección de posibles alarmas antes de la aparición de heridas-úlceras.

Conoce la tasa de amputación del hospital Rio Hortega o de la comunidad?

No dispongo de datos actualmente ya que mi hospital deriva a otro de referencia con cirugía vascular a los pacientes evolucionados. No debemos olvidar que la amputación en pacientes diabéticos es la primera causa de amputación no traumática.

¿Cómo se trata al paciente afecto de pie diabético en el hospital Rio Hortega?

En mi hospital, dentro del Servicio de Endocrinología y Nutrición tenemos una consulta de enfermería específica de pie diabético a la que remitimos a los pacientes ante cualquier signo-síntoma de alarma valorando el riesgo tras el examen físico y la exploración sistemática dirigida a las esferas neuropática y vascular. Dependiendo de esta exploración, dado que no disponemos de podólogo, remitimos al paciente a cirugía vascular o cirugía plástica.

¿Disponen de algún protocolo de actuación consensuado con otros servicios?

Tenemos un protocolo de actuación interno que implica desde la formación en el cuidado de los hasta la exploración referida previamente, pero no disponemos de protocolos consensuados de actuación con otros servicios.

¿Ve necesaria la incorporación de un podólogo especialista en pie diabético para el tratamiento de estos pacientes?

Yo no veo necesaria si no imprescindible la incorporación del profesional de podología en la valoración y seguimiento de estos pacientes con pautas terapéuticas adecuadas.

A un profesional sanitario que le guste el pie diabético y quiera dedicarse a ello, ¿qué consejos le daría?

A los profesionales que se dedican a la atención de pacientes diabéticos les recordaría la implicación en el cuidado y seguimiento de los pies en pacientes diabético porque a veces lo dejamos un poco de lado implicándonos más en control de glucemia y factores de riesgo vascular que no dejan de ser importantes como medidas preventivas iniciales pero además de analíticas tenemos que quitar zapatos y calcetines en la consulta.

En su servicio u hospital, ¿Existe algún proyecto de futuro con relación al pie diabético?

Desde la creación de la consulta de enfermería de pie diabético se intenta la realización de protocolos consensuados con otros servicios (cirugía plástica, cirugía vascular) y sobre todo la inclusión en esta consulta de un profesional de podología, figura no reconocida en la mayoría de los centros sanitarios públicos.

Para finalizar, quiere añadir algo mas?

Considero que en mis anteriores respuestas he dejado la importancia del cuidado de los pies en pacientes diabéticos, inicialmente con la formación en cuanto a medidas preventivas y no olvidar en la exploración de los pacientes diabéticos los pies, exploración que debería hacerse en un segundo paso por profesionales específicos.

Muchas gracias.

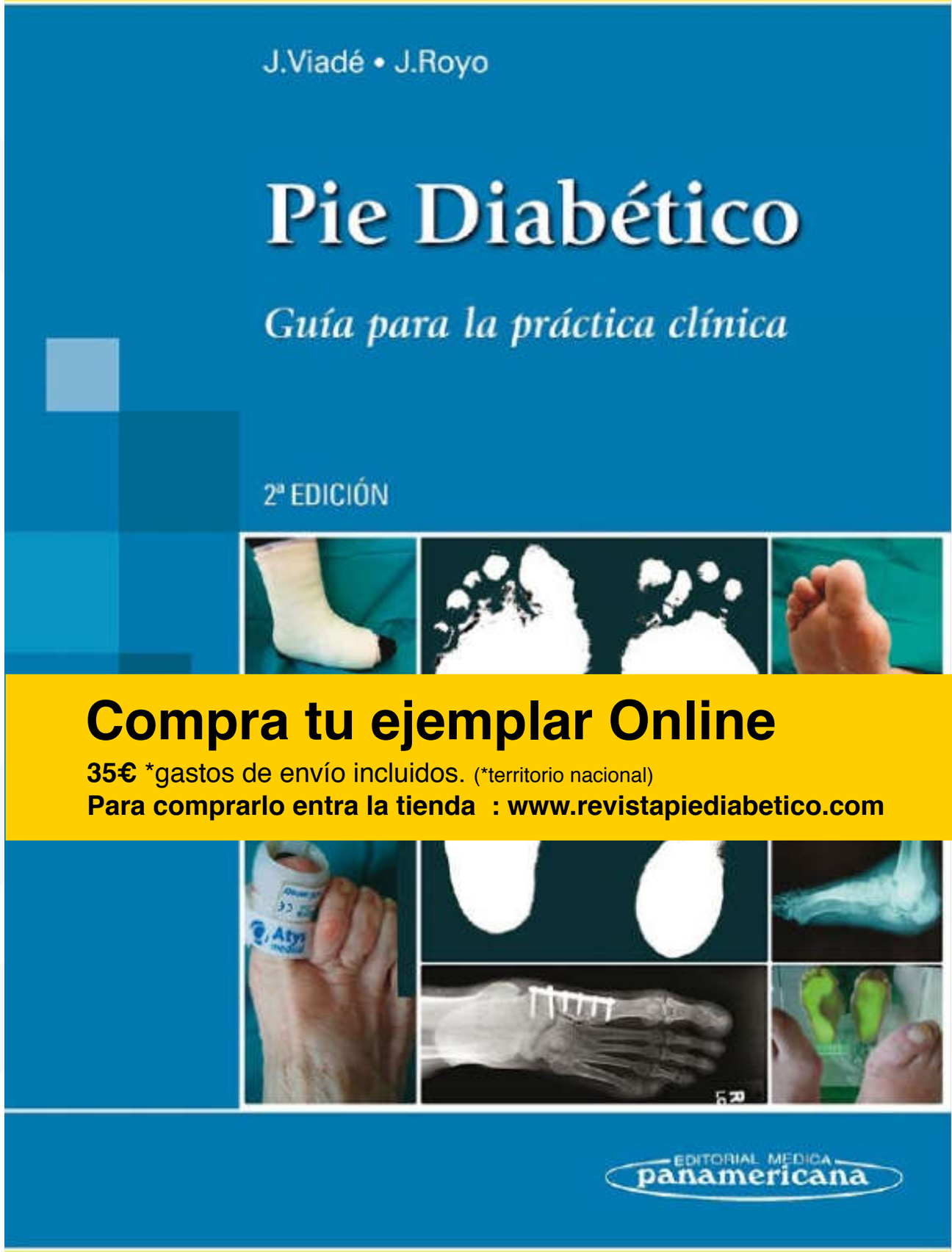

Paciente de 38 años con úlcera en mediopié a causa de neuroartropatia de Charcot

Artículos

Free flaps for reconstruction of soft tissue defects in lower extremity: A meta-analysis on microsurgical outcome and safety

Xiong L[1,2], Gazyakan E[1], Kremer T[1], Hernekamp FJ[1], Harhaus L[1], Saint-Cyr M[3], Kneser U[1], Hirche C[1].

•1: Department of Hand-, Plastic and Reconstructive Surgery, Burn Center, BG Trauma Center Ludwigshafen, University of Heidelberg, Ludwigshafen, 67071, Germany.

•2: Department of Plastic and Reconstructive Surgery, Aesthetic Surgery Center, Union Hospital, Huazhong University of Science and Technology, 430022, Wuhan, P.R. China.

•3: Division of Plastic Surgery, Department of Surgery, Mayo Clinic, Rochester, MN, 55905.

Microsurgery. 2016 Jan 5. doi: 10.1002/micr.30020. [Epub ahead of print]

Resumen:

Estudio de publicaciones entre 2000 y 2014 en Inglés, alemán y chino (PubMed, EMBASE), de los colgajos libres de microcirugía para la reconstrucción de tejidos blandos en las extremidades inferiores. En pie diabético no se ha observado un aumento significativo del riesgo de pérdida del colgajo..

Offloading treatment is linked to activation of proinflammatory cytokines and start of bone repair and remodeling in Charcot arthropathy patients

Folestad A[1], Ålund M[2], Asteberg S[2], Fowelin J[3], Aurell Y[4], Göthlin J[4], Cassuto J[5].

- 1: Department of Orthopaedics, CapioLundby Hospital, Göteborg, Sweden.
- 2: Department of Orthopaedics, Sahlgrenska University Hospital, Mölndal, Sweden.
- 3: Diabetes Care Unit, Department of Medicine, Frölunda Specialist Hospital, Västra Frölunda, Göteborg, Sweden.
- 4: Department of Radiology, Sahlgrenska University Hospital, Mölndal, Sweden.
- 5: Orthopaedic Research Unit, Sahlgrenska University Hospital, Staben, Hus U1, 431 80 Mölndal, Sweden, Göteborg University, Göteborg, Sweden.

J Foot Ankle Res. 2015 Dec 10;8:72. doi: 10.1186/s13047-015-0129-y. eCollection 2015.

Resumen:

Las citoquinas proinflamatorias son una parte integral de la actividad osteolítica en la artropatía de Charcot sino que también son esenciales para la curación del hueso normal. Como no hay estudios longitudinales previos que investigan su papel durante la fase de recuperación de Charcot, nos dispusimos a controlar los niveles sistémicos de citoquinas proinflamatorias en el Charcot hasta que se haya llegar a un estado crónico clínica y radiográficamente.
J Foot Ankle Res. 2015 Dec 10;8:72. doi: 10.1186/s13047-015-0129-y. eCollection 2015.

Eventos y cursos

V Congreso Sociedad Española de Heridas.SEHER
4, 5 y 6 Febrero 2016. Hotel Meliá Av América. MADRID
www.sociedadespanolaheridas.com

Máster en diagnóstico y tratamiento del pie diabético
Universidad Autónoma de Barcelona. Noviembre 2016- junio 2017.
Información:http://www.uab.cat/web/postgrado/master-en-diagnostico-y-tratamiento-del-pie-diabetico/informacion-general-1206597472083.html/param1-3467_es/param2-2008/

III Jornada d'actualització en peu diabètic Infecció i Peu Diabètic
4 Marzo 2016 Equipo Multidisciplinar de Pie Diabético
Hospital Universitari Germans Trías i Pujol
Info: igtp@igtp.cat Meritxell Nevado
Tel. 93 497 8653

Diabetic Linb Salvaje MedStar Georgetown University Hospital
March 31 – April 2, 2016 WASHINGTON DC
http://disconference.com/index.php

15th Malvern Diabetic Foot Conference
Wednesday 18th - Friday 20th May 2016.
mail: thechairmen@malverndiabeticfoot.org

3rd International Course on The Neuropathic Osteoarthropathic Foot (Charcot Foot Course).
2016 Advanced Postgraduate Course.
June 2016 (dates tbc), Rheine, Germany
www.charcotfootcourses.org

DFSG 2016
Stuttgart Germany , 9-11 September
http://dfsg.org/annual-meeting/dfsg-2016-germany.html

Libros

Pie Diabético: Guía para la práctica clínica
J.Viadé Julià – J.Royo Serrando . Editorial Médica Panamericana. ISBN:978-84-9835-712-7

Diabetic Foot Management around the world - expert surgeon's point of view
1a. Edicäo ; Ed. ANDREOLI, SÃO PAULO, BRASIL ISBN: 978-85-60416-23-3 2012

Atlas of the Diabetic Foot (WILEY) Katsilambros, N. - Dounis, E. - Makrilakis, K. - Tentolouris, N. - Tsapogas, P.
ISBN: 13 9781405191791

The High Risk Diabetic Foot. Treatment and prevention. Lavery, Lawrence - Peters, Edgar - Bush, Rush
ISBN: 13 9781420083019 2010

Uma Abordagem Multidisciplinar sobre Pie Diabético
Fabio Batista. Editora: Andreoli. ISBN: 9788560416110

A Practical Manual of Diabetic Foot Care.
Michael E.Edmonds - Foster - Sanders. Wiley-Blackwell ISBN: 9781405161473

Pie Diabético. Guía práctica para la prevención, evaluación y tratamiento.
J. Viadé. Editorial médica Panamericana.(2006) ISBN:84-7903-405-X.

The Foot in Diabetes. Andrew Boulton , Peter Cavanagh , Gerry Rayman.
Wiley; 4 edition (2006).ISBN-10: 0470015047.

The Diabetic Foot: Medical and Surgical Management
Aristidis Veves, Frank W. LoGerfo, John M. Giurini. (2002). ISBN 0896039250

Revistas

The Diabetic Foot Journal
www.diabeticfootjournal.com

Revista de la Sociedad Española de Heridas
www.seherweb.es

Angiologia
www.angiologia.es

Websites

SEHER Sociedad Española de Heridas
www.sociedadespanolaheridas.es

Sociedad Española de Diabetes
www.sediabetes.org

International Working Group on the Diabetic Foot
www.iwgdf.org

The International Diabetes Federation
www.idf.org

Sociedad Española de Cirugía Vascular
www.seacv.es

Clínica del Pie Diabético
www.peudiabetic.com

ATENCIÓN INTEGRAL DEL PIE DIABÉTICO
CONSULTORIO
HOSPITAL

EDUCACIÓN DIABETOLÓGICA DEL PIE

PROGRAMA DE DESPISTAJE
DETECCIÓN PRECOZ DE LA VASCULOPATÍA
DOPPLER ARTERIAL
EVALUACIÓN SENSIBILIDADES
ANÁLISIS BIOMECÁNICO

TRATAMIENTO MULTIDISCIPLINAR ESPECIALIZADO:
PIE DE CHARCOT
ORTÉSIS ESPECÍFICAS
CALZADOTERAPIA

EQUIPO
PODÓLOGO ESPECIALISTA EN PIE DIABÉTICO
CIRUJANO VASCULAR (Especialista en microcirugía)
ENDOCRINÓLOGO ESPECIALISTA EN PIE DIABÉTICO
CIRUJANO ORTOPÉDICO

Horta Novella, 69 (Bajos) Tel. 93725 94 04 (Tardes) 08201 SABADELL (BCN)

PIE DIABÉTICO DIGITAL

La Revista para el profesional del cuidado y tratamiento del pie diabético

@ SUMARIO

Editorial

Jordi Viadé

Revision

Amputaciones en el pie diabético 2ª Parte

Casos Clínicos

Entrevista

Pilar Noguerón Dorca

La Imagen

Notícias

Artículos, eventos, libros, cursos, webs

Num.27 Junio 2016

B|BRAUN
SHARING EXPERTISE

Clínica del Pie Diabético
www.peudiabetic.com