NEUROARTROPATÍA DE CHARCOT: Una visión global

Muñoz de la Calle JF[2]; Sirvent González, M[1]; Pérez Andrés, R[1]; E; Simón Pérez, E[3]: Alonso Pedrol, N[1]; Viadé Julià, J [1]

[1] Unidad multidisciplinar de Pie Diabético. Hospital Universitario Germans Trias i Pujol. Badalona

[2] Universidad Nacional de Colombia, Hospital General de Medellín Luz Castro Gutiérrez

[3] Hospital Recoletas Felipe II. Valladolid

RESUMEN

La neuroartropatía de Charcot es reconocida como una enfermedad destructiva, progresiva y no infecciosa, de origen multifactorial, en pacientes con diabetes mellitus como su más frecuente causa etiológica. Su verdadera incidencia es desconocida, muy probablemente por errores o retrasos en el diagnóstico inicial, sin embargo, se cree que, ante el aumento de la diabetes mellitus como una de las enfermedades metabólicas más importantes, la tasa de presentación de la neuroartropatía de Charcot lo hará de forma simultánea. Recientes estudios en esta patología hacen especial énfasis en la prevención, basada en un manejo multidisciplinario, oportuno y eficaz, con el fin de reducir potencialmente la morbilidad relacionada con infecciones, la necesidad de una larga estancia hospitalaria y las consecuentes amputaciones.

Palabras clave: Complicaciones Charcot, Deformidad, Diabetes Mellitus, Neuropatía.

SUMMARY

Charcot neuroarthropathy is recognized as a destructive, progressive and non-infectious disease, of multifactorial origin, in patients with diabetes mellitus as its most frequent etiological cause. Its true incidence is unknown, most likely due to errors or delays in the initial diagnosis, however it is believed that, given the increase in diabetes mellitus as one of the most important metabolic diseases, the rate of presentation of Charcot neuroarthropathy will simultaneously. Recent studies in this pathology place special emphasis on prevention based on a multidisciplinary, timely and effective management, in order to potentially reduce the morbidity related to infections, the need for a long hospital stay and the consequent amputations.

Key words: Charcot complications, Deformity, Diabetes Mellitus,

INTRODUCCIÓN

La neuroartropatía de Charcot (NC), es una enfermedad progresiva, no infecciosa y destructiva que compromete huesos y articulaciones en pacientes con una neuropatía periférica, presente hasta en el 30% de los pacientes diabéticos, la cual puede ser activada por un estímulo neurotraumático que actúa de forma aislada o acumulativa, dando como resultado unas deformidades severas debidas a fracturas, laxitud ligamentosa, luxaciones, destrucción articular y reparación hipertrófica (1, 2, 3, 4, 5). (Fig. 1)

Fig. 1

Jean-Martín Charcot en 1968 realizó una descripción detallada de esta entidad como una artritis hipertrófica destructiva. Posteriormente, fueron descritas otras causas de artropatía neuropática, entre ellas: la diabetes mellitus, poliomielitis, siringomielia, alcoholismo, lepra, tabes dorsal, artritis reumatoide, esclerosis múltiple y el traumatismo. (1, 2, 3).

Dos teorías clásicas se han propuesto para explicar los mecanismos que conducen al desarrollo de una NC. La primera teoría, o neurovascular, propuesta por Charcot mismo, reconoce en la reabsorción ósea debida a la neuropatía autonómica la causa principal. La segunda teoría, propuesta por la escuela alemana de Volkmann y Wirkow supone que sean los microtraumatismos repetidos y desapercibidos por causa de la neuropatía sensitiva que causan la enfermedad. Probablemente la etiopatología del pie de Charcot reconoce ambas causas como factores determinantes.

DIAGNÓSTICO

El diagnóstico inicial suele ser clínico, y la falla en el reconocimiento de la neuropatía puede tener efectos desastrosos. En su fase aguda la neuroartropatía de Charcot se manifiesta con aumento de la temperatura local (hasta 3,3ºC con respecto a la extremidad no afectada), edema unilateral, eritema, con delimitación de sus pulsos distales (sensibilidad del 71% para enfermedad vascular periférica) y usualmente con una piel intacta. Una historia cuidadosa puede revelar un evento traumático no reconocido. De forma equivocada se consideraba que esta era una condición indolora, pero Brodsky encontró que el dolor estaba presente hasta en la mitad de los pacientes (1, 4, 5, 7,14).

Su diagnóstico es complejo ya que la mayoría de pacientes consultan por primera vez con una úlcera concomitante (Fig.2), y cuando lo hacen en fase aguda se requiere de una alta sospecha clínica por parte del examinador, ya que podría ser diagnosticado erróneamente como una artritis u osteomielitis.

Fig. 2

La progresión de la neuroartropatía de Charcot por lo general sigue un patrón clínico y radiológico el cual fue descrito en la clasificación de Eichenholtz. (Tabla 1) (1). En ella se divide la artropatía en 3 etapas: fragmentación, coalescencia y reconstrucción.

Etapa		Clasificación EICHENHOLTZ
0	PIE NORMAL	Inicio proceso
I	DESARROLLO Y FRAGMENTACIÓN	Destrucción y fragmentación ósea, con hiperemia y cambios tróficos en la piel. La duración es de 3 a 4 meses. En esta etapa las imágenes radiográficas pueden ser normales o esclerosis ósea con fragmentación y/o luxaciones periarticulares. Descartar proceso infeccioso.
II	COALESCENCIA	Es la etapa de inicio de la reparación ósea, su duración es de 8 a 12 meses. Clínicamente encontramos la desaparición progresiva del rubor, edema y calor local. La radiografía muestra neoformación ósea, reacción perióstica con coalescencia, puentes óseos y consolidación interfragmentaria.
III	CONSOLIDACIÓN	Se caracteriza por la consolidación ósea, generalmente con deformidad residual. Clínicamente desaparece el aumento de temperatura comparado con el miembro ipsilateral y puede persistir la tumefacción. Desde el punto de vista radiológico se observa remodelación ósea, extremos redondeados de los fragmentos óseos y disminución de la esclerosis. El pie presenta marcado descenso de la bóveda plantar, ensanchamiento con prominencias óseas en la región plantar y en los bordes interno y externo que pueden dar lugar a la aparición de úlceras plantares

Tabla.1

EXPLORACIÓN

La progresión clínica de la Neuropatía periférica se desarrolla en general durante años, en cambio la evolución hacia la Neuroartropatía de Charcot puede ocurrir en meses en un pie predispuesto, ante un trauma menor, generalmente interno e indoloro o tras un

procedimiento quirúrgico.

La deformidad, es debida a los desplazamientos articulares, fracturas y osteofitos pudiendo llegar a hundir la parte central del pie. Por todo ello, es primordial que cuanto más temprano se diagnostique la artropatía de Charcot, se podrá evitar la mayoría de las complicaciones.
Esta neuroartropatía se presenta inicialmente de forma aguda y caracterizada por signos inflamatorios, edema unilateral, eritema, con delimitación de sus pulsos distales (sensibilidad del 71% para enfermedad vascular periférica) y usualmente con una piel intacta en la articulación del pie afecto y finaliza cuando el pie recupera la temperatura normal, no presenta edema y no se observa hipermovilidad en las articulaciones. (Tabla 2).

Diferencias básicas entre Neuroartropatia de Charcot en fase aguda y crónica

Características	FASE AGUDA	FASE CRÓNICA
Temperatura dérmica	> 2°	Normo termia
Edema	SI	NO
Eritema	SI	NO
Dolor	Probable (50%)	NO
Deformidad	No (normalmente) Piel intacta (normalmente)	SI (sin posibilidades de reversibilidad) Ulcera (Riesgo)
Diagnóstico de Imagen	Fase 0 Eichenholtz. Normal. En ocasiones esclerosis e inicio fragmentación Diag. Definitivo: Spect-TC/ RM	RX; Remodelación ósea, y disminución de la esclerosis.
Exámenes de Laboratorio	↑PCR (poco) ↑FA ↑Telopéptido C-terminal del colágeno tipo I (β CTX)	

Tabla. 2

Por ello, la medición de la temperatura dérmica con un termómetro de infrarrojos es un sistema sencillo para el diagnóstico precoz del Pie de Charcot. Cuando exista una diferencia de temperatura > 2ºC con relación al pie contralateral se considerará anormal.
Este aumento de la temperatura local (hasta 3,3ºC con respecto a la extremidad no afectada) puede estar presente hasta una semana antes de que aparezca una lesión en el pie (13). En esta etapa inicial los pacientes puede que no noten dolor debido a la pérdida sensitiva, aunque Brodsky encontró que el dolor estaba presente hasta en la mitad de los pacientes (4, 7, 8, 11). (Fig. 2a).

Fig. 2a

Por lo tanto, debemos considerar que el aumento de la temperatura es un indicador útil como signo predictivo en la ulceración y la inflamación subclínica de los pies.
Una historia cuidadosa puede revelar un evento traumático no reconocido.
Ante la presencia de signos inflamatorios y/o edema, siempre hay que descartar la presencia de actividad inflamatoria por neuroartropatía de Charcot
La articulación de Lisfranc, suele ser la más afectada (colapso del arco plantar) (Fig 3).

Fig. 3

También los marcadores bioquímicos como la determinación de la fosfatasa alcalina ósea, la porción B-Terminal del telopéptido del colágeno tipo I y la proteína C reactiva, pueden ofrecernos una ayuda si sospechamos la presencia de una NC.
Aunque la radiografía simple ha demostrado una sensibilidad del 70 al 95% una especificidad del 43 al 89% en la detección de osteomielitis, su utilidad es mucho menor en pacientes en etapa 0 de la enfermedad, en quienes su condición no ha progresado a fractura o luxación.
No existe una prueba diagnóstica definitiva para distinguir la neuroartropatía de Charcot de la osteomielitis, sin embargo, en la gammagrafía ósea de tres fases con tecnecio Tc-99m, seguido de Indio In-111 con leucocitos marcados ha mostrado una sensibilidad del 93 al 100% y una especificidad aproximada del 80% (Fig.4) (5, 8, 9). También la realización de estudios tomográficos (SPET) y sobre todo los sistemas híbridos de SPET/TC, (en los que se realizan simultáneamente imágenes de TC) tiene un mayor rendimiento diagnóstico ya que permiten determinar con mayor precisión si la captación se localiza en los tejidos blandos o en el hueso. (12) (Fig.5)

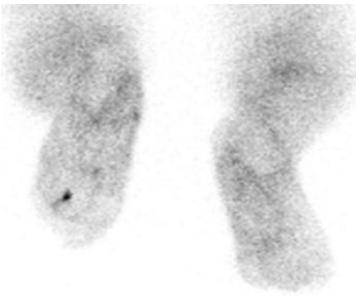

Fig.4

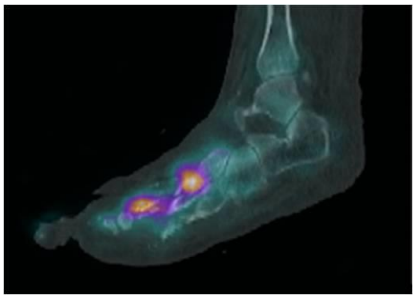

Fig. 5

La resonancia magnética nuclear puede mostrar cambios en etapas tempranas de la artropatía de Charcot (Fig.6), como son: disrupción ligamentosa, deformidad articular concomitante y el cambio en la señal intra-articular y subcondral, sin embargo, estos cambios pueden verse hasta 4 a 6 semanas después de la presentación inicial (4, 5).
La tomografía por emisión de positrones (PET) con flúor-18 desoxiglucosa, ha ganado terreno en el diagnóstico de esta entidad, especialmente cuando se combina con la tomografía computarizada (TC), que se ha denominado PET-TC. (10).

Fig. 6

CONCLUSIONES

- Al valorar un paciente con sospecha de neuroartropatía de Charcot, no olvidar el diagnóstico diferencial con la osteomielitis, ya que clínicamente son parecidas.
- Un paciente diabético con una diferencia de temperatura (> 2ºC), con relación al pie contralateral, una historia de mal control metabólico, neuropatía periférica y que presenta un pie edematoso sin ulcera, usualmente suele corresponder a un pie de Charcot en su fase temprana.
- El diagnóstico por imágenes en el pie de Charcot, es complejo y siempre deben ser valoradas en el contexto del cuadro clínico del paciente.
- La fragmentación y luxación articular están a favor del Charcot, aunque su presencia no descarta la infección.
- La RM muestra fracturas tempranas y edema óseo extenso en el Charcot y refuerza el diagnóstico en contra de un proceso infeccioso
- El paciente deberá tener un rol vital en la prevención del pie de Charcot y sus complicaciones, por ello es de suma importancia aportar al paciente los conocimientos necesarios para la detección precoz, saber reconocer los signos de alarma.

BIBLIOGRAFÍA

1. A. Van der Ven, CB. Chapman, JH. Bowker. Charcot Neuroarthropathy of the Foot and Ankle. J Am Acad Orthop Surg. September 2009; 17 (9): 562-571.
2. MS. Pinzur. Current Concepts Review: Charcot Arthropathy of the Foot and Ankle. Foot Ankle Int. 2007; 28 (8): 952-959.
3. E. Trepman, A. Nihal, MS. Pinzur. Current Topics Review: Charcot Neuroarthropathy of the Foot and Ankle. Foot Ankle Int. 2005; 26 (1): 46-63.
4. G. Botek, M. Andreson, R. Taylor. Charcot neuroarthropathy: An often overlooked complication of diabetes. Cleveland Clinic Journal of Medicine. 2010; 77 (9): 593-599.
5. AHN Robinson, C. Pasapula, JW. Rodsky. Surgical aspects of the diabetic foot. J Bone Joint Surg Br. 2009; 91-B: 1-7.
6. WJ. Jeffcoate : Theories concerning the pathogenesis of the acute Charcot foot suggest future therapy. Curr Diab Rep. 2005; 5:430-435.
7. JW Brodsky. The diabetic foot. In Coughlin MJ, Mann RA, Saltzman CL. Eds. Surgery of the Foot and Ankle. Philadelphia: Mosby Elsevier, 2007: 1333.
8. S. Crerand, M. Dolan, P. Laing, M. Bird, ML Smith, L. Klenerman: Diagnosis of osteomyelitis in neuropathic foot ulcers. J Bone Joint Surg Br. 1996; 78:51-55.
9. JE. Johnson, EJ. Kennedy, MJ Shereff, NC Patel, BD Collier: Prospective study of bone, indium-111-labeled white blood cell, and gallium-67 scanning for the evaluation of osteomyelitis in the diabetic foot. Foot Ankle Int. 1996; 17: 10-16.
10. S. Heiba, D. Kolker, B. Mocherla, K. Kapoor, M. Jiang, H. Son. The optimized evaluation of diabetic foot infection by dual isotope SPECT/CT imaging protocol. Foot Ankle Surg. 2010; 49: 529-536.
11. Viadé J, Royo J. Pie Diabético. Guía Práctica clínica. 2nd ed. Madrid: Editorial Médica Panamericana; 2013.
12. LC. Schon, RM. Marks. The management of neuroarthropathic fracture-dislocations in the diabetic patient. Orthop Clin orth Am. 1995; 70: 513-518.
13. Sun P, Lin H, Jao S, Ku YCR, Cheng C. Relationship of skin temperature to sympathetic dysfunction in diabetic at-risk feet. Diabetes Res. Clin. Pract. 2006; 73(1): p. 41-46.
14. Muñoz De la Calle,JF, Viadé Julià, J. Revista colombiana de ortopedia y traumatología 2020,34(1):5-15 Artropatía de Charcot en pacientes diabéticos. Revisión de conceptos actuales.

1.